

# Impianti post-estrattivi immediati nei settori estetici

## L'importanza della selezione del caso tramite un esame CBCT ad alta risoluzione

**Autori** G.B. Greco\* & D.A. Di Stefano\*\*, Italia

\* *Libero odontoiatra, Trezzano Sul Naviglio, Milano, Italia*

\*\* *Libero odontoiatra, Milano, Italia*

### Introduzione

Il posizionamento di un impianto post-estrattivo immediato in zona estetica è una procedura consolidata e ben documentata<sup>3,11,12</sup>. Il suo successo dipende tuttavia da una selezione attenta del paziente; se questa non è eseguita secondo un preciso albero decisionale, il rischio di fallimento implantare ed estetico è elevato<sup>6</sup>. In seguito all'estrazione, il processo alveolare subisce una sequenza di eventi ben nota che può condurre ad un certo grado di riassorbimento osseo<sup>1,18,24</sup>.

L'inserimento di un impianto non permette di prevenire questi cambiamenti tridimensionali dell'osso alveolare; anzi, il posizionamento errato di un impianto immediato può favorire il riassorbimento osseo e accelerare la migrazione in senso apicale dei tessuti molli, specialmente a carico del versante vestibolare<sup>10,13</sup>. Queste con-

seguenze possono essere evitate solo attraverso un'attenta diagnosi preoperatoria, che preveda la pianificazione dell'inserimento implantare solo in funzione di una precisa valutazione delle caratteristiche dell'osso alveolare<sup>4,8</sup>.

Alcuni autori suggeriscono, per evitare il riassorbimento del processo alveolare, di eseguire sempre contestualmente delle procedure mirate alla conservazione del processo alveolare<sup>5,16</sup>. Altri suggeriscono addirittura di astenersi dal posizionare impianti post-estrattivi immediati in zona estetica (tra cui Quirynen e collaboratori, i quali dichiarano: «Quando i clinici operano nella zona estetica può essere ragionevole attendere la guarigione dei tessuti molli e duri per permettere di compensare il riassorbimento al versante vestibolare»)17.

Tuttavia, sia il biotipo parodontale<sup>4,15</sup> sia lo spessore osseo iniziale<sup>8,20</sup> possono influenzare in modo significativo il riassorbimento dell'os-

**Fig. 1a, 1b** La situazione clinica iniziale (a) e la radiografia endorale eseguita quando il paziente si è presentato all'attenzione degli autori (b). L'elemento 1.2, già trattato endodonticamente, si presentava senza corona a causa di una frattura di origine traumatica.

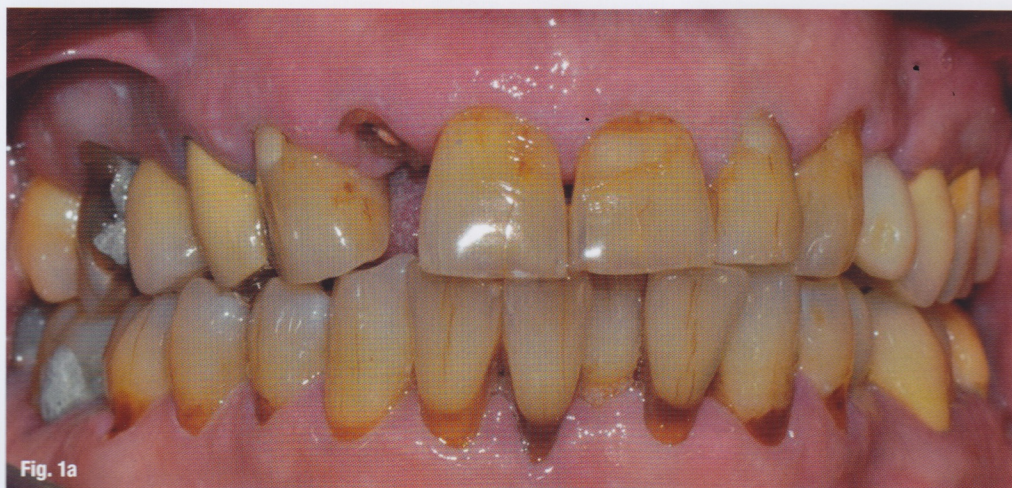

Fig. 1a

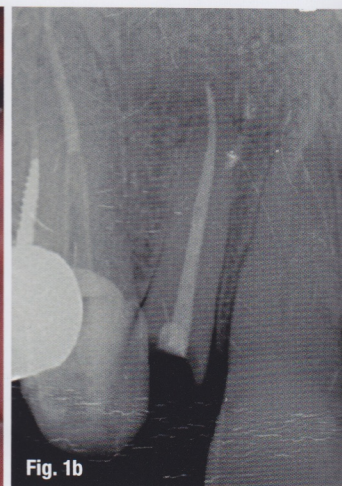

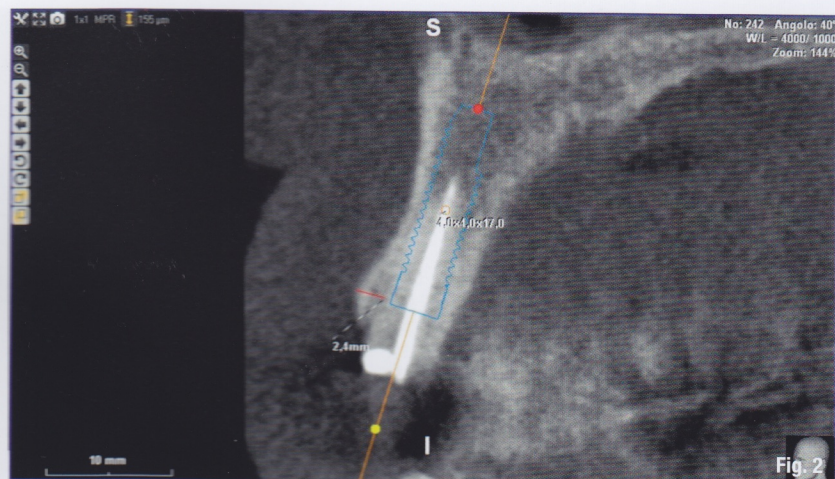
Fig. 1b



so vestibolare che segue l'estrazione. Infatti, pazienti che presentano un biotipo gengivale spesso e una parete ossea vestibolare, a livello coronale, densa e più spessa di 2 mm, mostrano, a seguito di un'estrazione atraumatica, una scarsa tendenza al riassorbimento del processo alveolare. Inoltre l'esame CBCT è in grado di mostrare l'eventuale evoluzione verso una possibile anchilosi della radice del dente. Questo consente di valutare il rischio di perdita della parete ossea vestibolare durante l'estrazione. Nella pianificazione di un inserimento implantare post-estrattivo immediato finalizzato al carico immediato è quindi fondamentale essere in grado di ottenere informazioni precise e affidabili in merito al biotipo gengivale, allo spessore della corticale vestibolare e allo spessore del legamento parodontale. In questo contesto, oltre all'esecuzione di un attento esame clinico risulta cruciale, per valutare correttamente lo spessore della corticale vestibolare e del legamento parodontale, la qualità della scansioni CBCT. Il chirurgo orale dovrebbe infatti avvalersi solo di dispositivi CBCT in grado di produrre scansioni di alta qualità e ad alta risoluzione e che, possibilmente, misurino la densità ossea in termini di unità Hounsfield (HU) assolute<sup>19</sup> o per i quali esistano parametri di conversione noti e certificati tra le unità HU ed i voxel values (VV) misurati. Data la ridotta dose di radiazioni cui è esposto il paziente che si sottopone a una CBCT, questa può essere eseguita in relativa sicurezza anche per pianificare l'estrazione e la riabilitazione di un elemento singolo<sup>9,23,25</sup>. Il caso che segue illustra questo tipo di approccio.

## Presentazione del caso

Il paziente, di 74 anni, si è presentato al Centro Odontoiatrico Dentalnarco a Trezzano Sul Naviglio, Milano, Italia con una frattura coronale dell'elemento 1.2 (Figg. 1a-1b). Aveva già eseguito un esame CBCT (FOV 6x6) alcuni giorni prima presso un altro studio odontoiatrico (Fig. 2). All'esame clinico si evidenziava che l'elemento dentale, già devitalizzato, presentava una ferula ridotta a causa della frattura coronale. I tessuti parodontali erano leggermente infiammati a causa di una gengivite marginale. Il sondaggio non evidenziava tasche significative e il biotipo gengivale appariva spesso e piatto. Le scansioni CBCT fornite dal paziente mostravano una radice residua lunga circa 16 mm e l'assenza di lesioni endodontiche. La corticale vestibolare appariva densa e spessa circa 2-2,5 mm (Fig. 2). Inizialmente è stato proposto al paziente un piano di trattamento che prevedeva l'estrusione ortodon-



**Fig. 2** Il paziente ha fornito le scansioni CBCT acquisite presso un altro centro. In questa scansione, si è potuto misurare lo spessore della corticale vestibolare ma solo con difficoltà, a causa del rumore di fondo e quindi della bassa nitidezza dell'immagine. La corticale era spessa circa 2,4 mm.

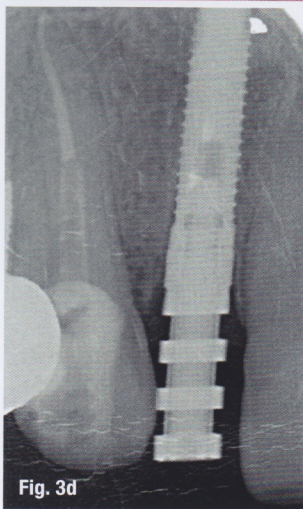
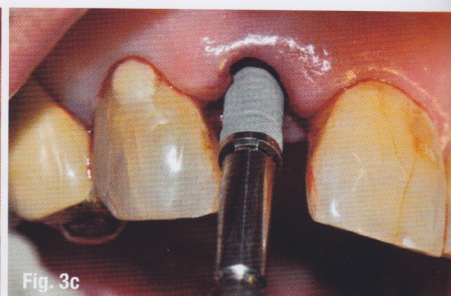
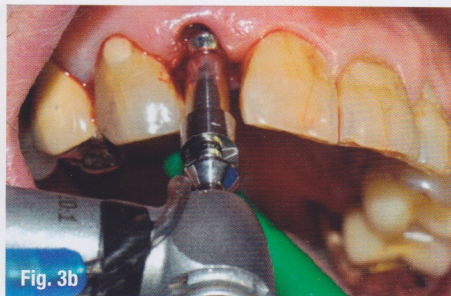
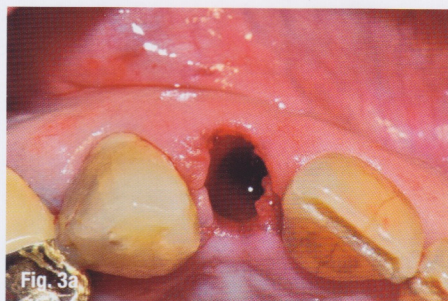
tica al fine di guadagnare la ferula necessaria alla riabilitazione protesica. In seguito al rifiuto del piano proposto da parte del paziente, si è quindi optato per un piano alternativo che prevedeva l'estrazione dell'elemento seguito dal posizionamento immediato di un impianto e dalla eventuale connessione contestuale di una protesi avvitata provvisoria. Dato che, per le condizioni anatomiche, si è giudicato il paziente a basso rischio di riassorbimento osseo, il piano proposto non prevedeva alcuna procedura di rigenerazione ossea o tessutale con innesti di connettivo. Il paziente ha fornito consenso informato.

Il paziente è stato sottoposto a igiene orale completa 4 giorni prima della chirurgia. Si è iniziata la profilassi antibiotica (amoxicillina, acido clavulanico, Augmentin, Glaxo-SmithKline; 2 g 1 ora prima della chirurgia e poi ogni 12 ore per i successivi 6 giorni) e il paziente ha eseguito alcuni sciacqui con clorexidina allo 0,2% (Corsodyl, Glaxo-SmithKline) da continuarsi per due settimane dopo l'intervento. L'area chirurgica è stata anestetizzata utilizzando articaina cloridrato 40 mg/ml con epinefrina 1:100.000. Non è stato preparato alcun lembo di accesso e l'elemento è stato estratto in modo atraumatico (Fig. 3a).

Dopo avere sondato il sito post-estrattivo per verificare l'integrità delle pareti ossee, è stato posizionato un impianto cilindrico, di dimensioni 3,75 x 17 mm (Aries, IDI Evolution, Concorezzo, Italia), (Figg. 3b-3d e Figg 4a, 4b). Il torque massimo di inserimento era di 55 Ncm. Dopo avere connesso un moncone pick-up all'impianto, è stata presa un'impronta con materiale elastomero, utilizzata quindi dall'odontotecnico per preparare il modello in gesso e fabbricare una corona provvisoria avvitata (Fig. 5a). Dopo avere avvitato un pilastro di guarigione il paziente è stato dimesso.

Circa 24 ore dopo, è stata posizionata la corona provvisoria (Fig. 5b). Dopo avere controllato





i contatti interprossimali e dopo aver scaricato tutti contatti occlusali statici e dinamici, la vite di ritenzione è stata serrata a 15 Ncm. Non è stato necessario sottoporre il paziente ad anestesia. Al paziente è stato indicato di astenersi dal mordere cibi solidi con gli incisivi per 8 settimane.

Cinque mesi dopo, la protesi provvisoria è stata rimossa e posizionata sul modello dei tessuti duri e molli utilizzato per la sua fabbricazione. Non essendosi riscontrati cambiamenti né a livello dei tessuti molli (Figg. 6a-6c) né a livello dei contatti interprossimali, è stata fabbricata una protesi definitiva cementata utilizzando un pilastro in titanio commerciale e una corona in metallo-ceramica. Il pilastro è stato connesso all'impianto serrando la vite di ritenzione a 25 Ncm, utilizzando una chiave dinamometrica, ed è stata così connessa la protesi definitiva utilizzando del cemento provvisorio (Figg. 7a-7c). Le radiografie di controllo eseguite immediatamente dopo confermano il buon adattamento delle componenti protesiche e il mantenimento del livello osseo perimplantare.

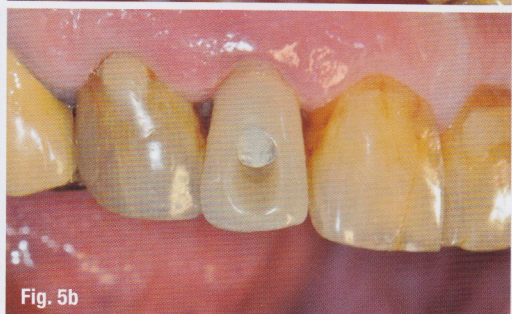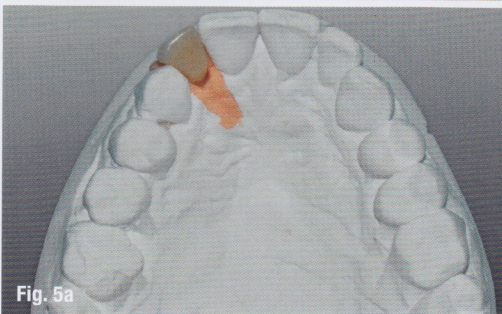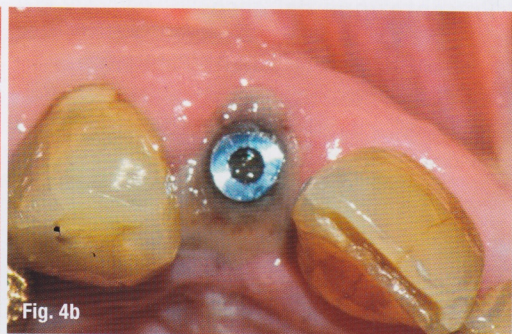
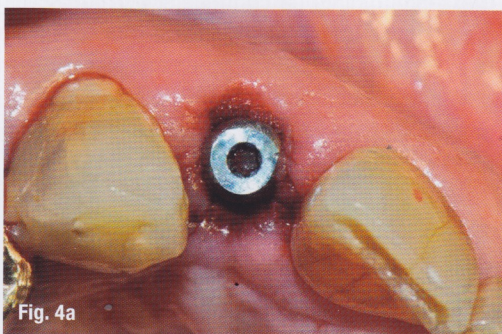
A distanza di venticinque mesi, il paziente si è presentato chiedendo di essere riabilitato anche

a livello dell'arcata inferiore. È stata eseguita a questo scopo una nuova scansione CBCT che ha permesso anche la valutazione dei livelli ossei in posizione 1.2 (Fig. 8b). L'esame CBCT è stato eseguito utilizzando un dispositivo CBCT ad alta risoluzione (Xmind TRIUM, ACTEON, Milano, Italia) con un FOV 12 x 8. Questo sistema è dotato di un algoritmo di acquisizione e ricostruzione digitale delle immagini che permette l'ottenimento di immagini uniformi e di alta qualità lungo tutti gli assi visuali, nonché di un software di elaborazione 3D con funzionalità avanzate. Le scansioni CBCT ad alta risoluzione hanno reso possibile valutare lo stato dell'osso alveolare perimplantare in posizione 1.2 con estrema precisione. Si è osservato come il processo alveolare fosse perfettamente conservato rispetto alle immagini CBCT iniziali, sia in direzione bucco-palatale che apico-coronale (Fig. 8a). Questo risultato conferma l'appropriatezza del piano di trattamento proposto al paziente in fase prechirurgica.

## \_Discussione

I pazienti come quello descritto in questo lavoro rappresentano i candidati ideali per il

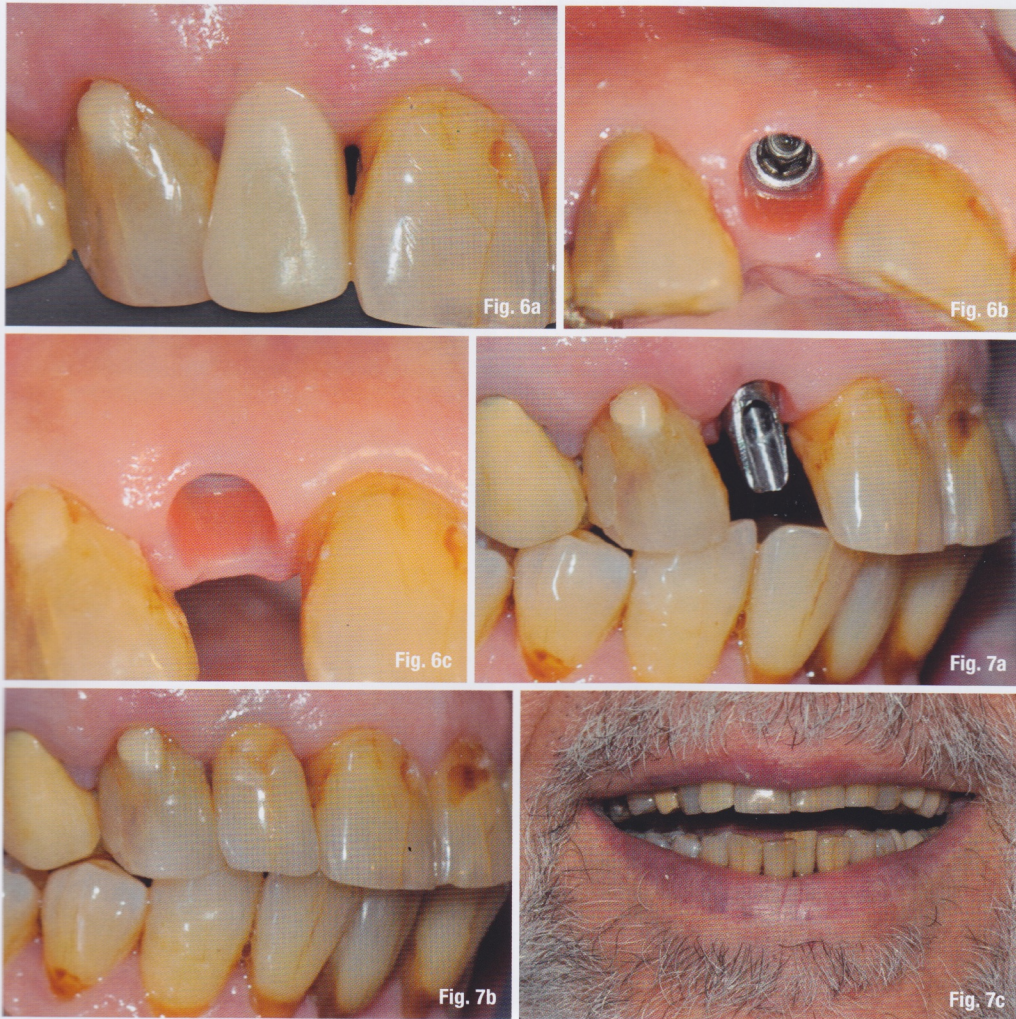**Figg. 3a-d** Posizionamento implantare. Non viene né preparato un lembo di accesso, né eseguita alcuna procedura di tipo rigenerativo (a). Particolari della preparazione del sito e dell'inserimento implantare (b, c), L'impianto in posizione leggermente sotto-crestale e la sua connessione con il transfer pick-up (d).



**Figg. 4a, 4b** L'impianto dopo il posizionamento. Visione oclusale (a) e 24 ore dopo (b). È visibile attorno all'impianto la fibrina endogena del paziente.

**Figg. 5a, 5b** Riabilitazione provvisoria. Dopo avere preso un'impronta, viene preparata una corona provvisoria sul modello in gesso (a) che poi è consegnata al paziente circa 24 ore dopo la chirurgia (b).





**Figg. 6a-6c** \_Controllo a 5 mesi: la corona provvisoria (a); il condizionamento dei tessuti è avvenuto in modo adeguato, non si osserva alcuna contrazione a livello vestibolare (b, c).

**Figg. 7a-7c** \_La corona definitiva è stata consegnata al paziente, raggiungendo un risultato estetico soddisfacente.

posizionamento implantare post-estrattivo immediato, senza la preparazione di un lembo di accesso e senza l'esecuzione di procedure di rigenerazione tissutale. Nelle aree estetiche l'associazione tra il biotipo parodontale spesso e piatto e uno spessore corticale significativo risulta relativamente poco frequente<sup>21</sup>. Tuttavia, identificare questi casi, per quanto non molto frequenti, permette di risparmiare al paziente procedure chirurgiche più costose, che non offrono benefici aggiuntivi ma, anzi, aumentano il rischio di morbidità.

Nel caso presentato, l'attenta diagnosi pre-chirurgica ha reso possibile pianificare un piano di trattamento adeguato. Questo ha risparmiato al paziente chirurgie aggiuntive, possibile complicanze di origine infettiva, un decorso post-chirurgico peggiore e costi aggiuntivi. Una diagnosi errata, che avesse previsto procedure aggiuntive quali, ad esempio, innesti ossei mirati alla conservazione dell'osso alveolare, avrebbe potuto aumentare il rischio di riassorbimento osseo come risultato della dissezione del periostio<sup>22</sup> e, dato il risultato realmente ri-

scontrato, avrebbe significato sottoporre il paziente a over-treatment.

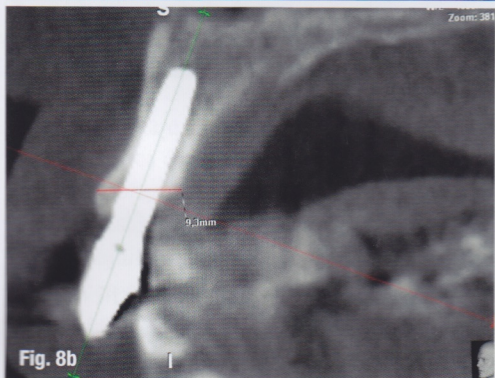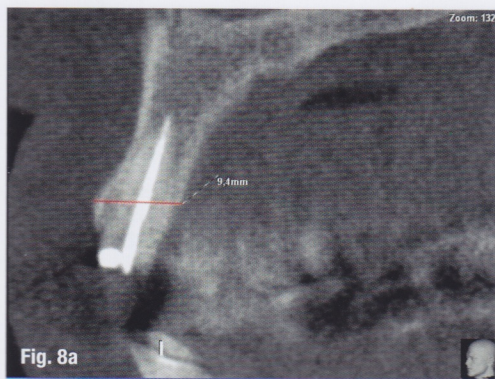
Questo caso, quindi, sottolinea l'importanza di una corretta diagnosi preoperatoria. Poiché questa deve essere basata su dati oggettivi e precisi, l'impiego di un dispositivo CBCT di alta qualità e ad alta risoluzione, come il sistema ACTEON Xmind TRIUM, per acquisire scansioni ad alta definizione può apportare una differenza significativa: maggiore sarà la qualità delle scansioni, più elevato sarà il potere diagnostico del chirurgo. La differenza tra scansioni a elevato o minore rumore di fondo, e quindi a minore o maggiore nitidezza, può essere facilmente constatata paragonando la CBCT iniziale fornita dal paziente, che ha permesso la valutazione dello spessore della corticale residua, se pur con un po' di difficoltà, con quella eseguita 25 mesi dopo. In quest'ultima non vi è alcun artefatto dovuto alla presenza di metallo e tutte le componenti anatomiche perimplantari, ovvero gli strati spongioso e corticale dell'osso alveolare, i tessuti molli, gli spazi vuoti sono perfettamente visibili e agevolmente misurabili.



## \_bibliografia

1. Araújo MG, Lindhe J. Ridge alterations following tooth extraction with and without flap elevation: an experimental study in the dog. *Clin Oral Implants Res.* 2009 Jun;20(6):545-9.
2. Chen ST, Wilson TG Jr, Hämmerle CH. Immediate or early placement of implants following tooth extraction: review of biologic basis, clinical procedures, and outcomes. *Int J Oral Maxillofac Implants.* 2004;19 Suppl:12-25.
3. Chen ST, Buser D. Esthetic outcomes following immediate and early implant placement in the anterior maxilla--a systematic review. *Int J Oral Maxillofac Implants.* 2014;29 Suppl:186-215.
4. Cristalli MP, Marini R, La Monaca G, Sepe C, Tonoli F, Annibaldi S. Immediate loading of post-extractive single-tooth implants: a 1-year prospective study. *Clin Oral Implants Res.* 2015 Sep;26(9):1070-9.
5. De Angelis N, Felice P, Pellegrino G, Camurati A, Gambino P, Esposito M. Guided bone regeneration with and without a bone substitute at single post-extractive implants: 1-year post-loading results from a pragmatic multicentre randomised controlled trial. *Eur J Oral Implantol.* 2011 Winter;4(4):313-25.
6. Esposito M, Grusovin MG, Polyzos IP, Felice P, Worthington HV. Timing of implant placement after tooth extraction: immediate, immediate-delayed or delayed implants? A Cochrane systematic review. *Eur J Oral Implantol.* 2010 Autumn;3(3):189-205.
7. Fu JH, Yeh GY, Chan HL, Tatarakis N, Leong DJ, Wang HL. Tissue biotype and its relation to the underlying bone morphology. *J Periodontol.* 2010 Apr;81(4):569-74.
8. Grunder U, Gracis S, Capelli M. Influence of the 3-D bone-to-implant relationship on esthetics. *Int J Periodontics Restorative Dent.* 2005 Apr;25(2):113-9.
9. Harris D, Horner K, Gröndahl K, Jacobs R, Helmrot E, Benic GI, Bornstein MM, Dawood A, Quirynen M. E.A.O. guidelines for the use of diagnostic imaging in implant dentistry 2011. A consensus workshop organized by the European Association for Osseointegration at the Medical University of Warsaw. *Clin Oral Implants Res.* 2012 Nov;23(11):1243-53.
10. Huynh-Ba G, Pjetursson BE, Sanz M, Cecchinato D, Ferrus J, Lindhe J, Lang NP. Analysis of the socket bone wall dimensions in the upper maxilla in relation to immediate implant placement. *Clin Oral Implants Res.* 2010 Jan;21(1):37-42.
11. Kan JY, Rungcharassaeng K, Lozada J. Immediate placement and provisionalization of maxillary anterior single implants: 1-year prospective study. *Int J Oral Maxillofac Implants.* 2003 Jan-Feb;18(1):31-9.
12. Kan JY, Rungcharassaeng K, Lozada JL, Zimmerman G. Facial gingival tissue stability following immediate placement and provisionalization of maxillary anterior single implants: a 2- to 8-year follow-up. *Int J Oral Maxillofac Implants.* 2011 Jan-Feb;26(1):179-87.
13. Lee CT, Chiu TS, Chuang SK, Tarnow D, Stoupe J. Alterations of the bone dimension following immediate implant placement into extraction socket: systematic review and meta-analysis. *J Clin Periodontol.* 2014 Sep;41(9):914-26.
14. Maia LP, Reino DM, Novaes Junior AB, Muglia VA, Taba Junior M, Grisi MF, Souza SL, Palioto DB. Influence of periodontal biotype on buccal bone remodeling after tooth extraction using the flapless approach with a xenograft: a histomorphometric and fluorescence study in small dogs. *Clin Implant Dent Relat Res.* 2015 Jan;17 Suppl 1:e221-35.
15. Maia LP, Reino DM, Muglia VA, de Souza SL, Palioto DB, Novaes AB Jr. The influence of the periodontal biotype on peri-implant tissues around immediate implants with and without xenografts. Clinical and micro-computerized tomographic study in small Beagle dogs. *Clin Oral Implants Res.* 2015;26(1):35-43.
16. Migliorati M, Amorfini L, Signori A, Biavati AS, Benedicenti S. Clinical and Aesthetic Outcome with Post-Extractive Implants with or without Soft Tissue Augmentation: A 2-Year Randomized Clinical Trial. *Clin Implant Dent Relat Res.* 2015 Oct;17(5):983-95.
17. Quirynen M, Van Assche N, Botticelli D, Berglundh T. How does the timing of implant placement to extraction affect outcome? *Int J Oral Maxillofac Implants.* 2007;22 Suppl:203-23.
18. Schropp L, Wenzel A, Kostopoulos L, Karring T. Bone healing and soft tissue contour changes following single-tooth extraction: a clinical and radiographic 12-month prospective study. *Int J Periodontics Restorative Dent.* 2003 Aug;23(4):313-23.
19. Sennerby L, Andersson P, Pagliani L, Giani C, Moretti G, Molinari M, Motroni A. Evaluation of a Novel Cone Beam Computed Tomography Scanner for Bone Density Examinations in Preoperative 3D Reconstructions and Correlation with Primary Implant Stability. *Clin Implant Dent Relat Res.* 2015 Oct;17(5):844-53.
20. Spray JR, Black CG, Morris HF, Ochi S. The influence of bone thickness on facial marginal bone response: stage 1 placement through stage 2 uncovering. *Ann Periodontol.* 2000 Dec;5(1):119-28.
21. Stein JM, Lintel-Höping N, Hammäcker C, Kasaj A, Tamm M, Hanisch O. The gingival biotype: measurement of soft and hard tissue dimensions - a radiographic morphometric study. *J Clin Periodontol.* 2013 Dec;40(12):1132-9.
22. Tsoukaki M, Kalpidis CD, Sakellari D, Tsalikis L, Mikrogiorgis G, Konstantinidis A. Clinical, radiographic, microbiological, and immunological outcomes of flapped vs. flapless dental implants: a prospective randomized controlled clinical trial. *Clin Oral Implants Res.* 2013 Sep;24(9):969-76.
23. Tyndall DA, Price JB, Tetradis S, Ganz SD, Hildebolt C, Scarfe WC; American Academy of Oral and Maxillofacial Radiology. Position statement of the American Academy of Oral and Maxillofacial Radiology on selection criteria for the use of radiology in dental implantology with emphasis on cone beam computed tomography. *Oral Surg Oral Med Oral Pathol Oral Radiol.* 2012 Jun;113(6):817-26.
24. Van der Weijden F, Dell'Acqua F, Slot DE. Alveolar bone dimensional changes of post-extraction sockets in humans: a systematic review. *J Clin Periodontol.* 2009 Dec;36(12):1048-58.
25. White SC, Heslop EW, Hollender LG, Mosier KM, Ruprecht A, Shrout MK; American Academy of Oral and Maxillofacial Radiology, ad hoc Committee on Parameters of Care. Parameters of radiologic care: An official report of the American Academy of Oral and Maxillofacial Radiology. *Oral Surg Oral Med Oral Pathol Oral Radiol Endod.* 2001 May;91(5):498-511.





**Figg. 8a, 8b** Una delle immagini CBCT iniziali (a) e una scansione CBCT eseguita 25 mesi dopo utilizzando un dispositivo CBCT di alta qualità e ad alta risoluzione (b). Lo spessore in senso bucco-palatale del processo alveolare era inalterato, mostrando il completo mantenimento delle caratteristiche tridimensionali ossee e confermando la correttezza del piano di trattamento. Le scansioni CBCT ad alta risoluzione non mostrano artefatti da metallo e forniscono un livello di dettaglio eccellente delle diverse parti anatomiche, permettendo di misurarle con elevata accuratezza.

Questa conferma che i dispositivi CBCT ad alta qualità ed elevata risoluzione sono uno strumento necessario per ottenere informazioni affidabili e identificare razionalmente solide alternative terapeutiche.

## Conclusioni

Quando si pianifica il posizionamento di un impianto post-estrattivo immediato in zona estetica, una corretta diagnosi preoperatoria è essenziale. I pazienti dal biotipo gengivale piatto e spesso, e che hanno una corticale vestibolare più spessa di 2 mm, possono essere riabilitati in piena sicurezza senza la necessità di aprire un lembo di accesso o di eseguire interventi addizionali al fine di conservare il processo alveolare. In certe condizioni, inoltre, può essere possibile anche caricare gli impianti immediatamente. Al contrario, un'errata diagnosi espone il paziente a disagi e costi aggiuntivi e ad over-treatment. Utilizzare solamente dispositivi CBCT di alta qualità e ad alta risoluzione può aiutare a prevenire i casi di diagnosi errata.

*L'articolo è stato pubblicato su  
Cad/Cam Italian Edition, settembre 2016*

ECM on line ECONOMICO • FACILE • COMODO

5  
CREDITI  
ECM

CORSO FAD di  
**CONE BEAM**  
RISORSA DIAGNOSTICA  
E VINCOLI NORMATIVI

## ATTESTAZIONE

Al superamento del test finale, una procedura guidata ti consentirà di conseguire l'attestato valido a tutti gli effetti di legge e di scaricarlo direttamente online.

VALIDO per l'anno 2017

COSTO: 146 euro iva compresa\*

*\*Il costo per l'acquisto è interamente deducibile al 100%.*

### MODULO A - dott. O. Rampado

Cbct dentali

### MODULO B

prof. S.D. Bianchi, dott. O. Rampado, dott.ssa C.C. Bianchi

Valutazioni per acquisizione di una apparecchiatura cone beam

### MODULO C

prof. S.D. Bianchi, dott. O. Rampado, dott.ssa C.C. Bianchi

Normativa e linee guida per la gestione della cone beam

### MODULO D

prof. S.D. Bianchi, dott.ssa C.C. Bianchi

Applicazione dell'imaging multiplanare cbct nelle diverse situazioni cliniche: indicazioni, performance, limiti

### MODULO E - dott. B. Di Dino

Cbct e pratica clinica: tra normativa ed etica professionale

### Responsabile scientifico

Dott. Giampaolo Damilano, medico-chirurgo.  
Odontoiatra Presidente CAO Omceo Cuneo



Per ulteriori informazioni e/o iscrizioni  
chiamare lo 011 3110675  
o scrivere a: info@tueorservizi.it

